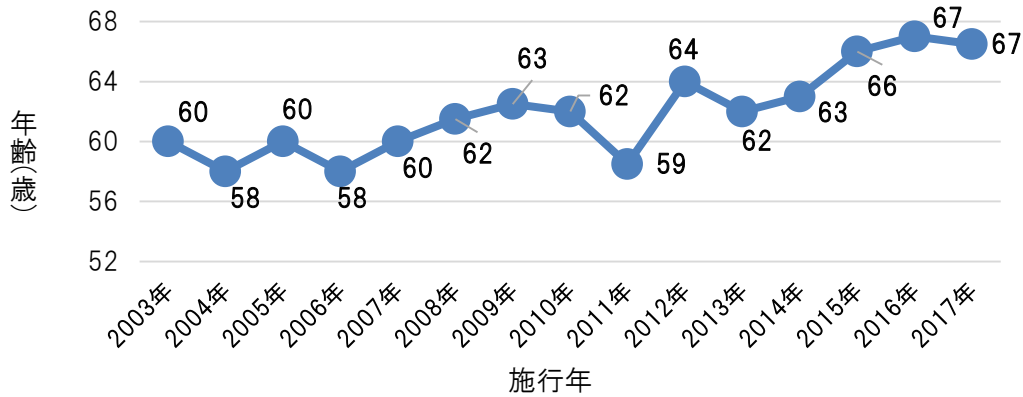


未破裂脳動脈瘤に対する 血管内手術の治療成績

術後30日以内の周術期合併症は以下のとおりです

- 対象期間：2003.1～2017.12
- 対象症例：726例（男性226例/女性500例）
- 患者年齢推移(中央値)



□ 永続的合併症 8例(1.1%)

施行年	症状	年代	性別	動脈瘤部位	動脈瘤大きさ
2003	延髄外側症候群	60代	女性	左椎骨動脈(解離性)	10mm
2005	小脳失調	40代	男性	脳底-左上小脳動脈	4mm
2011	背中の上のしびれ	40代	女性	右内頸動脈	9mm
2013	近時記憶障害	70代	男性	脳底動脈	5mm
2014	気力低下	60代	男性	前交通動脈	6mm
2014	左半身しびれ	50代	女性	脳底動脈	12mm
2015	失語・片麻痺	50代	女性	左中大脳動脈	7mm
2015	記銘力障害	50代	女性	脳底動脈	6mm

□ 一過性合併症 6例(0.8%)

施行年	症状	年代	性別	動脈瘤部位	動脈瘤大きさ
2011	術中出血→頭痛のみ	50代	男性	脳底動脈	8mm
2014	手指の上のしびれ	70代	女性	右内頸動脈	10mm
2015	失語	60代	男性	脳底動脈	10mm
2017	視野障害	30代	男性	左内頸-眼動脈	7mm
2017	顔面麻痺	60代	男性	前交通動脈	3mm
2017	左不全麻痺	70代	女性	右内頸-後交通動脈	4mm