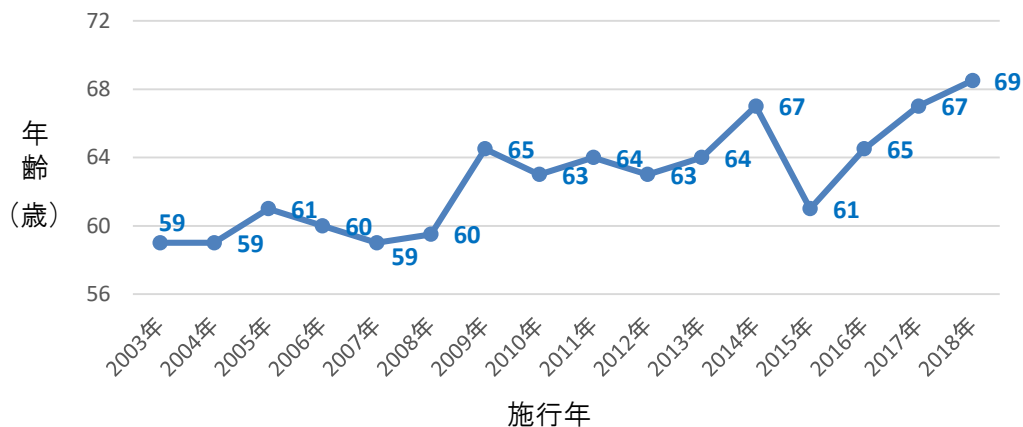


未破裂脳動脈瘤に対する 開頭手術の治療成績

術後30日以内の周術期合併症は以下のとおりです

- 対象期間：2003.1～2018.12
- 対象症例：512例（男性153例/女性359例）
- 患者年齢推移(中央値)



□ 永続的合併症 11例(2.1%)

施行年	症状	年代	性別	動脈瘤部位	動脈瘤大きさ
2003	動眼神経麻痺	80代	女性	右内頸-上下垂体動脈	21mm
2006	動眼神経麻痺	60代	女性	右内頸動脈前壁	11mm
2006 ※	高次脳機能障害	50代	女性	右内頸動脈	27mm
2008	不全片麻痺 高次脳機能障害	50代	女性	右内頸-後交通動脈	30mm
2009	不全片麻痺	70代	女性	右中大脳動脈	9mm
2010	完全片麻痺	70代	女性	左内頸-後交通動脈 左内頸-前脈絡叢動脈	3mm 7mm
2010	外転神経麻痺	50代	女性	右中大脳動脈	5mm
2014	注意力障害	60代	女性	左内頸-後交通動脈	23mm
2014	動眼神経麻痺	60代	女性	左内頸-後交通動脈 左後大脳動脈	6mm 2mm
2017	記銘力障害	70代	男性	前交通動脈	9.5mm
2018	不全片麻痺	60代	女性	右中大脳動脈	5mm

※ 開頭手術5日後再破裂あり血管内治療施行

未破裂脳動脈瘤に対する 開頭手術の治療成績

□一過性合併症 24例(4.7%)

施行年	障害内容	追加治療	年代・性別	動脈瘤部位	大きさ
2003	創部感染	外減圧術	30代・男性	右中大脳動脈	7mm
2003	慢性硬膜下血腫	穿頭血腫除去術	50代・男性	前交通動脈	4mm
2003	慢性硬膜下血腫	穿頭血腫除去術	60代・男性	右中大脳動脈	5mm
2003	慢性硬膜下血腫	穿頭血腫除去術	70代・男性	右中大脳動脈	10mm
2004	慢性硬膜下血腫	穿頭血腫除去術	60代・男性	前交通動脈	6mm
2004	慢性硬膜下血腫	穿頭血腫除去術	50代・女性	前大脳動脈	5mm
2004	慢性硬膜下血腫	保存的治療	60代・男性	右中大脳動脈	4mm
2007	慢性硬膜下血腫	穿頭血腫除去術	60代・女性	左中大脳動脈	10mm
2009	慢性硬膜下血腫	穿頭血腫除去術	60代・女性	左中大脳動脈	5mm
2009	動眼神経麻痺	なし	70代・女性	左内頸動脈 左中大脳動脈	8mm 2mm
2009	動眼神経麻痺	なし	70代・女性	右内頸動脈	14mm
2009	動眼神経麻痺	なし	70代・女性	左内頸-後交通動脈	9mm
2009	動眼神経麻痺	なし	70代・女性	左内頸-後交通動脈	9mm
2009	動眼神経麻痺	なし	60代・女性	左内頸-後交通動脈	5mm
2009	慢性硬膜下血腫	保存的治療	60代・女性	右内頸動脈	7mm
2010	慢性硬膜下血腫	穿頭血腫除去術	70代・男性	前交通動脈	6mm
2010	動眼神経麻痺	なし	50代・女性	前交通動脈	7mm
2011	不全片麻痺	なし	50代・男性	前交通動脈 右内頸動脈 右中大脳動脈	3mm 4mm 1mm
2012	術後髄液漏	髄液漏閉鎖術	50代・男性	前交通動脈	10mm
2012	動眼神経麻痺	なし	40代・女性	左内頸動脈	7mm
2014	動眼神経麻痺	なし	60代・女性	右内頸-後交通動脈	9mm
2015	顔面神経麻痺	なし	50代・女性	右中大脳動脈	5mm
2016	動眼神経麻痺	なし	60代・女性	右内頸動脈	7mm
2018	慢性硬膜下血腫	穿頭血腫除去術	60代・女性	左内頸-後交通動脈 左中大脳動脈	4mm 4mm